



Erworbenes Wissen auffrischen und gleichzeitig auf dem neuesten Stand sein – dank des klar strukturierten Konzeptes hat sich der Anatomiekurs der DGZI zum Dauerbrenner entwickelt. Die knapp 40 Teilnehmer des Anatomiekurses am 14. und 15. Oktober in Dresden kamen aus dem gesamten Bundesgebiet. Mit einer fundierten theoretischen Einführung, einer beeindruckenden Demonstration inklusive Videoübertragung im Präparationssaal und patientennahen Übungen am Humanpräparat überzeugte dieser Wochenendkurs mit fachlichem Know-how.



Anatomiekurs-Wochenende weiterhin sehr begehrt

Dr. Rolf Vollmer, Dr. Martina Vollmer, Prof. (CAI) Dr. Rainer Valentin, Dr. Uta Voigt, Dr. Navid Salehi, Dr. Marcus Quitzke

Das eigens für den Bereich der Anatomie konzipierte Kursmodul der Deutschen Gesellschaft für Zahnärztliche Implantologie e.V. (DGZI) hat seit knapp 15 Jahren seinen festen Platz im Curriculum Implantologie. Unter der Leitung von Dr. Ute Nimtschke (TU Dresden), Prof. Dr. Werner Götz (Uni Bonn) sowie den Oralchirurgen Dr. Martina Vollmer (Wissen), Dr. Uta Voigt (Radebeul) und den Implantologen Dr. Rainer Valentin (Köln), Dr. Rolf Vollmer (Wissen) und Dr. Navid Salehi sowie Dr. Marcus Quitzke (selbst ehemalige Curriculum-Absolventen)

fand an dem Institut für Anatomie in Dresden der Anatomiekurs bereits zum sechsten Mal statt. Der Kurs, ebenfalls als Einzelauffrischkurs für den erfahrenen implantierenden Kollegen gedacht, fand in der Umgebung von Dresden guten Anklang.

Zu den Lernzielen gehört die Vermittlung von theoretischen und praktischen Grundkenntnissen der allgemeinen, speziellen, implantatrelevanten chirurgischen Anatomie und topografischen Anatomie orofazialer Strukturen, Kenntnisse anatomischer Fallstricke, Übungen allgemeiner, spezieller sowie

chirurgischer implantologischer Techniken am Humanpräparat und patientenähnliche Durchführungen der Übungen inklusive Nahtübungen.

Einführung

Zu Beginn der Veranstaltung ließ es sich Prof. Michael Walter (TU Dresden) nicht nehmen, die Studenten zu begrüßen. Prof. Walter betonte die Bedeutung und Rolle der zahnärztlichen Implantologie für die prothetische Versorgung der Patienten. Dies ist gegenüber früher ein großer Fortschritt und



Abb. 1



Abb. 2

Abb. 1: Prof. Dr. Werner Götz ... – **Abb. 2:** ... erklärt den angehenden Zahnmedizinern theoretische und praktische Grundkenntnisse der Implantologie.

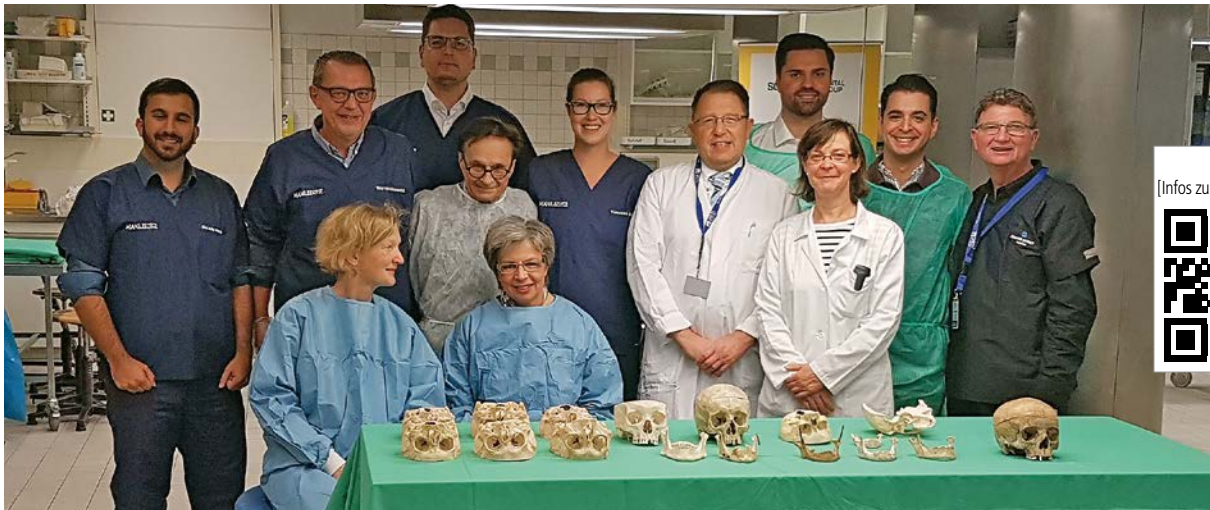

Abb. 3: Der Anatomiekurs mit praktischen Übungen am Humanpräparat wird begleitet vom Team der Fa. Schütz Dental, Dr. Uta Voigt von Prof. (CAI) Dr. Rainer Valentin, Dr. Martina Vollmer, Prof. Dr. Werner Götz, Dr. Marcus Quitzke, Dr. Uta Nimtschke, Dr. Navid Salehi und Dr. Rolf Vollmer (v.l.).

er dankte der DGZI, dass sie alljährlich als Vorprogramm des Curriculums die Studenten an die Thematik heranhöhrt und diese das Setzen von Implantaten üben können.

Univ.-Prof. Dr. Dr. Günter Lauer (TU Dresden) war ebenfalls zur Begrüßung der Studenten angedacht, konnte aber wegen einer dringenden OP nicht teilnehmen und wünschte ein gutes Gelingen des schon im 6. Jahr stattfindenden Anatomiekurses.

Theoretischer Teil

Zunächst führte Prof. Dr. Werner Götz von der Universität Bonn (Oralbiologische Grundlagenforschung, Poliklinik für Kieferorthopädie) in die allgemeine chirurgische Anatomie ein. Es wurden alle für den implantierenden Zahnarzt bedeutsamen Strukturen des Schädelbereiches und Grenzgebiete besprochen. Die Nervversorgung sowie die Gefäßversorgung im Bereich der Kiefer und der Kieferhöhlen wurde explizit erläutert, ebenso die angrenzenden Muskeln, deren Ansätze sowie Verläufe. Prof. Dr. Götz fokussierte später auf den Ober- und Unterkiefer und erläuterte die anatomischen Fallstricke. Dabei handelt es sich um anatomische Abweichungen, anatomische Varianten und Problemzonen. Er ging im Speziellen auf Altersveränderungen sowie pathologische Veränderungen und Fehlbildungen ein. Der Verlauf des Canalis mandibulae und seine Bedeutung für

den Implantologen wurden besprochen. Eindrucksvolle Bilder von Knochenquerschnitten ergänzten die Erläuterungen. So wunderte sich mancher Teilnehmer, dass in einem spongiösen Knochen ein Implantat überhaupt halten kann und eine Primärstabilität erreicht. Die Darstellung der Nerven im Röntgenbild sowie anatomische Besonderheiten wie z. B. die Verdopplung des Nervs wurden dargestellt. Ein besonderes Augenmerk wurde auf die Perforation des Unterkiefers nach lingual, mit Verletzung der Arteria lingualis und ihren Folgen, gelegt, die im ungünstigsten Fall zu lebensbedrohlichen Zuständen oder sogar zum Tod führen. Entsprechend der Anatomie und dem Gefäßnervenverlauf sollte auch die Schnittführung adäquat erfolgen und möglichst atraumatisch und verletzungsarm gearbeitet werden. Die Bedeutung der Anatomie des Sinus maxillaris wurde ausführlich erläutert. Im Anschluss befasste sich Prof. Dr. Rainer Valentin mit den Möglichkeiten zur Augmentation. Er stellte eindeutig klar, dass kleine Defekte mit Knochenersatzmaterialien aufgefüllt werden können, dass aber ab einer gewissen Defektgröße die autologe Transplantation nach wie vor der Goldstandard sei. Dies stellte auch die Konsensuskonferenz der großen wissenschaftlichen Gesellschaften und der DGZI vor zwei Jahren erneut fest. Prof. Dr. Valentin erklärte, dass anhand von entsprechenden Computerprogrammen bereits im Vorfeld die Menge des Kno-

chenbedarfs festgestellt werden könne, sodass bereits im Vorfeld, ohne das OP-Gebiet zu öffnen, eine Entscheidung getroffen werden könne – ob intraoraler oder extraoraler Knochen. Prof. Dr. Valentin wies darauf hin, dass es im folgenden praktischen Teil entsprechende Demonstrationen an dem Humansitus gäbe, wo exakt z. B. von der Hüfte der Knochen entnommen werden könnte. Er erklärte die spezielle Technik der Fixierung von Knochenblöcken und betonte, wie wichtig bei allen Maßnahmen die Primärstabilität sei.

Dr. Rolf Vollmer erörterte in seinem anschließenden Vortrag zunächst die chirurgischen Grundlagen zum angewandten Implantatsystem. Er betonte, dass bei der Auswahl der Implantate am günstigsten anatomische Implantatdurchmesser der Standardgröße von circa 4 mm seien und eine entsprechende Anzahl verwendet werden sollte. Extrem kurze, dünne Implantate sollten im Hinblick auf einen Langzeiterfolg in ihrer Indikation kritisch betrachtet werden, da die Berichte darüber meist Fallberichte mit einem sehr niedrigen Evidenzgrad seien. Anschließend demonstrierte er das Vorgehen step-by-step von der Schnittführung, über die Bohrung bis zur Insertion des Implantates. Er betonte, dass speziell die Bohrerschärfe eine große Rolle spiele, um das Bohrtrauma möglichst gering zu halten. Deshalb seien scharfe Instrumente eine *Conditio sine qua non*. Gebrauchte Bohrer und Fräsen könnten



Abb. 4: Die praktischen Übungen verteilen sich auf unterschiedliche Übungstische. – **Abb. 5:** Das erlernte Wissen aus den E-Learning-Modulen wird durch praktische Übungen ergänzt und perfektioniert. – **Abb. 6:** Dr. Navid Salehi überzeugt durch sein fachliches Können. – **Abb. 7:** Jeder Arbeitsgang wird step-by-step von den Teilnehmern in 2er-Teams geübt.

zu einer Überhitzung des umliegenden Gewebes führen. Auch die Bohrzeit spiele eine Rolle. Es solle auf keinen Fall zu lange ohne Vorschub gebohrt werden, da im Knochen eine Hyperämie bereits zwischen 40 und 41 °C einträte und zwischen 47 und 48 °C eine Blutstase. Temperaturen, die über 47 °C liegen, sollten vermieden werden. Dr. Vollmers Fazit: Kurze Bohrzeit, aber gezielt und sicher bohren („to know what to do or not to do“). Dr. Vollmer besprach im Weiteren das Bone Splitting in zahnlosen Kieferabschnitten. Er betonte, dass dies speziell im Oberkiefer sehr nützlich sei, um Knochen in der Breite zu gewinnen. Hiermit könne in manchen Fällen eine Blockaugmentation vermieden werden. Da es sich um einen Defekt handele, der vom Knochen umschlossen sei, könne durchaus zu xenogenen Knochenersatzmaterialien gegriffen werden. Den Vorteil des Bone Spreadings und Bone Splittings sah Vollmer darin, dass speziell im anterioren Bereich der nach palatinal geschrumpfte Kiefer wieder in eine günstigere Position für ein Implantat gebracht werden könnte. Dr. Vollmer ging ferner auf die Problematik des Foramen inci-

vum ein und empfahl, Konstruktionen zu wählen, in denen möglichst die Einser als Brückenglieder gestaltet werden, um hier eine Touchierung des Foramen incisivum bei der Implantation zu vermeiden. Eine anatomische Demonstration und ein entsprechendes Video vervollständigten die Beschreibung dieser Technik. Ein weiterer wichtiger Punkt war die Anwendung von Osteotomen. Osteotome sind zum einen Knochenverdichtungen für einen indirekten Sinuslift, aber auch zur Knochenspreizung geeignet. Ferner gäbe es spezielle Hohlzylinderosteotome, mit denen auch aus weichem Knochen entsprechende Knochenzylinder herausgestanzt werden können. Dr. Vollmer empfahl zur Vermeidung von Komplikationen, sich hier auf die Knochenqualitäten D3 und D4 zu beschränken, die hauptsächlich im Oberkiefer und im Unterkieferseitenbereich vorkommen. Die Knochenqualität könne im Vorfeld durch entsprechende CT-Aufnahmen und Computerprogramme festgestellt werden, sodass man sich in diesen Fällen nicht nur auf sein Gefühl verlassen müsse. Die verschiedenen Sinuslifttechniken wurden erklärt:

1. die direkte Sinuslifttechnik nach Tatum
2. die indirekte Technik nach Summers mithilfe von Osteotomen.

Eine Kombination der verschiedenen Techniken ist möglich. Zur Sinuslifttechnik erklärte Dr. Vollmer, dass in den Idealfällen, auch nach Überstopfung der Kieferhöhle mit einem geeigneten Ersatzmaterial, der Knochen resorbiere, bis er wieder an die Wurzeln bzw. an die Implantate reichte. Dies sei ein sicheres Zeichen für einen erfolgten knöchernen Umbau und es könne davon ausgegangen werden, dass kein totes Material im Sinus sei. Ferner wurde erläutert, dass in speziellen Fällen auch ein krestaler Zugang, wie er früher praktiziert wurde, gewählt werden könne, da diese Technik eine starke Schwächung der bukkalen bzw. lateralen Seite des Sinus verhindere. Im Anschluss wurde auf neue Techniken, wie z. B. die Piezo Surgery, eingegangen – viele Operationen können sehr schonend mithilfe dieser Technik durchgeführt werden. Vorteile sind unter anderem die Vermeidung einer Membranruptur bzw. der Schädigung des Nervus alveolaris inferior. Dr.

Vollmer erläuterte im Anschluss noch die verschiedensten Methoden, wie ein Sinuslift in Ausnahmefällen vermieden werden kann. Er stellte ausführlich das angulierte Einbringen von Implantaten in der Form von Präsinusimplantaten sowie Tuber- oder Pterygoid-Implantaten dar. Das All-on-4/-6-Prinzip nach Paolo Maló wurde ebenfalls diskutiert. Dr. Vollmer sprach sich als Fazit eher für die Variante „All-on-4 or More“ aus.

Praktischer Teil

Die praktischen Übungen verteilten sich auf den Tischen wie folgt: Sinusverfahren wurden mit den Standard-techniken demonstriert und die simultanen Implantationen sowie der indirekte Sinuslift sollten von einem „Tischteam“ geübt werden. Im Anschluss konnten die gleichen Verfahren mit der Piezotechnik ausprobiert werden. Unter der fachlichen Assistenz der Mitarbeiterin der Firma Mectron, die die PiezoSurgery®-Geräte freundlicherweise zur Verfügung gestellt hatte, gelang dies in perfekter Weise. Ein weiterer Übungstisch stellte die Themen Bone Splitting, Condensing, Nervdarstellung und Präparation, im Oberkiefer-Verfahren zur Umgehung eines Sinuslifts bzw. des Nervus mandibularis sowie das All-on-four-or-More-Prinzip in den Vordergrund. Prof. Dr. Valentin, ein anerkannter Experte im Bereich der autologen Kno-

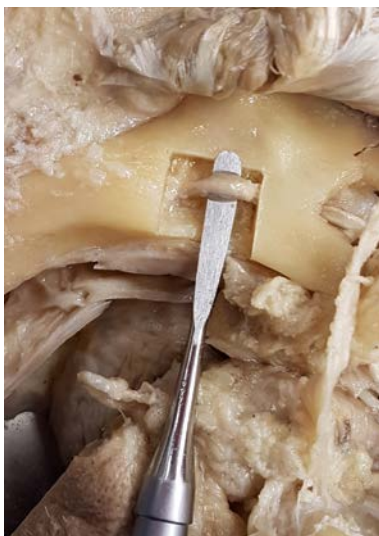

Abb. 8: Knochenspanbildung und Nervdarstellung im Unterkiefer mittels PiezoSurgery® der Fa. Mectron.

chentransplantation, erläuterte an einem separaten Tisch den Transfer und die Fixation des Knochenblocks.

Die in diesem Jahr erstmalig neuen Supervisoren Dr. Navid Salehi und Dr. Marcus Quitzke überzeugten durch fachliches Können und durch perfekte Kollegialität.

Nahttechniken konnten gegen Ende des Kurses an einem zusätzlichen Tisch unter Anleitung der Oralchirurgen Dr. Uta Voigt und Dr. Martina Vollmer geübt werden. Dr. Ute Nimtschke und Prof. Dr. Werner Götz standen während des praktischen Teils an einem kompletten Leichensitus zur Verfügung, um die für den Zahnarzt interessanten Strukturen zu zeigen, z. B. den Beckenkamm, die Kalotte, den Nervus suralis, den Kehlkopf, eine Koniotomie und die Gefäßpunktion. Somit konnten alle noch offenen Fragen der Teilnehmer geklärt werden. Besonders freuten sich die Teilnehmer über das Skript „Topographische und klinische Anatomie der Kiefer-Gesichtsregion“ von Ute Nimtschke, Marie Böhnisch, Werner Götz und Wolfgang Schwab, welches in Zusammenarbeit mit der DGZI neu erschienen ist. Das Skript ist über die Geschäftsstelle der DGZI gegen einen Kostenbeitrag erhältlich.

Der nächste Anatomiekurs findet am 20. und 21. Oktober 2017 wieder in Dresden statt. Anmeldungen auch von Nicht-Curriculum-Teilnehmern werden ab sofort entgegengenommen. Besonders hervorzuheben ist, dass ab diesem Jahr alle Teilnehmer des DGZI-Curriculum Implantologie für alle drei Pflichtwochenenden (Prothetik, Hart- und Weichgewebsmanagement, Anatomie) ein umfangreiches Skript kostenlos zur Verfügung gestellt bekommen, das auf den Vorträgen der Referenten basiert.

Kontakt **DGZI – Deutsche Gesellschaft für Zahnärztliche Implantologie e.V.**

Paulusstraße 1
40237 Düsseldorf
Tel.: 0211 16970-77
sekretariat@dgzi-info.de
www.dgzi.de

DynaMatrix® extrazelluläre bioaktive

Membran für zuverlässige Ergebnisse

- Stark und flexibel
- Kann exponiert liegen
- Wird zu natürlichem Gewebe umgebaut



Frühe & Langhaltende Ästhetik

Genesis Implantatsystem

- Anatite™ pink Farbe imitiert den natürlichen Gingiva-Farbtönen
- Doppelgewinde für die Sofortversorgung
- TiLobe® 6-nockigen Innenverbindung für Stärke und Stabilität



Bitte kontaktieren Sie uns für eine Test-OP!

info.de@keystonedental.com
www.keystonedental.eu